Beitrag zur praktischen Pulpitisdiagnose

Inaugural-Dissertation

zur Erlangung der Doktorwürde der Zahnheilkunde
der hohen Medizinischen Fakultät der Universität Basel

Vorgelegt von

Hugo Rogger

von Gunzwil, Kt. Luzern

1942 · Buchdruckerei Keller & Co. AG., Luzern

Digitized by the Internet Archive
in 2026

https://archive.org/details/IA41546710_0025

Aus der konservierenden Abteilung des Zahnärztlichen Instituts
(Vorstand: Prof. Dr. O. Müller) der Universität Basel

Beitrag zur praktischen Pulpitisdiagnose

Inaugural-Dissertation

zur Erlangung der Doktorwürde der Zahnheilkunde
der hohen Medizinischen Fakultät der Universität Basel

Vorgelegt von

Hugo Rogger

von Gunzwil, Kt. Luzern

1942 · Buchdruckerei Keller & Co. AG., Luzern

Von der Medizinischen Fakultät der Universität Basel genehmigt auf Antrag von Prof. Dr. Oscar Müller. Tag der Promotion: 10. Juli 1941.

Herrn Professor Dr. Müller danke ich bestens für die Ueberlassung des Themas und die Herstellung der mikroskopischen Aufnahmen. Fräulein Meuli danke ich für die Herstellung der Schnitte.

Bei den drei heute am meisten ausgeübten Methoden der Pulpabehandlung:

a) der Amputation der noch lebenden oder devitalisierten Pulpa,

b) der Ueberkappung der noch lebenden Pulpa,

c) der Exstirpation,

spielt die Diagnose der Pulpitisform eine entscheidende Rolle.

a) Eine Amputation kann mit absolut sicherem Erfolg nur bei Hyperämie und Pulpitis acuta serosa partialis durchgeführt werden. Dieses kleine Indikationsgebiet bringt es mit sich, daß eine Amputation in der Praxis nur selten ausgeführt werden könnte.

b) Mit der fortschreitenden Erkenntnis der Wichtigkeit, dem Zahn seine lebende Pulpa zu erhalten, wurden verschiedene Methoden der Ueberkappung der verletzten Pulpa mit allen möglichen medikamentösen und methodischen Verschiedenheiten versucht. Ich verweise hier speziell auf die kürzlich im Verlag von Urban und Schwarzenberg, Berlin und Wien erschienenen Inaugural-Dissertation von H. Müller über „Verletzung der Pulpa und Ueberkappung mit Elfenbein" die uns kurz mit den verschiedenen Ueberkappungsmethoden bekannt macht und in weiterer Form die Erfolge der Ueberkappung mit Elfenbein nach O. Müller zeigt. Auch hier spielt die Diagnose der Pulpitis eine entscheidende Rolle, da putride Formen auszuscheiden sind.

c) Es erübrigt sich, in diesem Zusammenhang über Exstirpation und Wurzelfüllung zu sprechen, denn diese Methode kann überall angewendet werden, beraubt jedoch den Zahn im Falle einer noch lebenden Pulpa eines wichtigen Organes.

Bei der außerordentlichen Wichtigkeit der richtigen Diagnose der Pulpitisform ist es daher erstaunlich, daß noch keine Methode der zuverlässigen Diagnose der Pulpitis besteht. H. Greth, Breslau, hat in seinem Buche „Diagnostik der Pulpaerkrankungen", 1933, Heft 25, der Sammlung Meußer, zahlenmäßig wohl die ausführlichste Arbeit über dieses Gebiet heraus-

gegeben. Das Resultat seiner Arbeit sei hier kurz zusammengefaßt:

	Normale Pulpa
Richtige Diagnose	14%

	Hyperämie	Pul. acuta ser. part.	Pul. acuta ser. tot.
Richtige Diagnose	21,9 %	22,5 %	6,3 %

	Pul. acuta pur. part.	Pul. acuta pur. tot.	Pul. chron. clausa	Pul. chron. ap. ulc.
Richtige Diagnose	15,4 %	55 %	27 %	94 %

Nach diesen Untersuchungen ist es nicht erstaunlich, daß Greth am Ende seines Buches schreibt: „Für eine erfolgreiche Therapie der Pulpaerkrankungen fehlt uns also bisher noch eine der wichtigsten Voraussetzungen, die Sicherstellung der klinischen Diagnose."

Es muß nun untersucht werden, auf welche Weise die Pulpatherapie trotz dieses negativen Resultates erfolgversprechend angewandt werden kann. Auf alle Fälle ist es klar, daß die oben angegebenen Formen der Pulpitis mit ihren Unterscheidungsmerkmalen heute für die Praxis keine Grundlage abgeben, denn sie sind zu unsicher. Es muß nach einer einfachen Einteilung mit sicheren Unterscheidungsmerkmalen gesucht werden.

Durchschauen wir die einzelnen Symptome der verschiedenen Pulpitisformen, wie sie Greth und andere Autoren angeben, so müssen wir in der Tat feststellen, daß ein großer Teil der Symptome für eine Pulpitisform nicht spezifisch ist. Es wurde mir daher die Aufgabe zugewiesen, festzustellen, ob in der täglichen Praxis eine sichere Unterscheidung nicht purulenter Pulpitisformen von purulenten Formen möglich sei.

Zur klinischen Diagnose stellte ich die drei nunmehr einzig in Frage kommenden Formen fest:

a) normale Pulpa,

b) entzündete Pulpa,

c) purulente Pulpa.

a) Normal nenne ich in diesen Fällen eine Pulpa nicht nur in ihrer klassischen Form im sich entwik-

kelnden, noch nicht vollständig ausgebildeten Zahn, sondern auch die sich mit der Zeit zurückbildende, wahrscheinlich atrophierende Pulpa des persistierenden Zahnes. (Siehe auch Fall 16 u.a.m.)

b) Unter die Formen der entzündlichen Pulpa zähle ich: die Folgen der Hyperämie, die serösen Formen, d. h. die Pulpitis acuta partialis et totalis.

c) Die purulenten Formen werden bezeichnet als:
Pulpitis purulenta partialis et totalis,
Pulpitis ulcerosa chronica und die Ausgänge in Pulpagangrän.

Der Pulpapolyp, Pulpitis granulomatosa et proliferativa nehmen als entzündliche Neoformationen eine besondere Stellung ein.

Zu den chronischen Fällen möchte ich noch bemerken, daß wir bei der klinischen Diagnose nie von einer Pulpitis chronica clausa sprechen können, da nur die mikroskopische Untersuchung der Serienschnitte uns zeigen kann, ob es sich um eine geschlossene oder offene Form handelt. Ebenso besteht ein Unterschied in bezug auf den Begriff „chronisch" in der theoretischen Medizin einerseits und der praktischen Medizin und der Zahnheilkunde anderseits. Die theoretische Medizin versteht unter „chronisch" ein Bild, wie es durch Tuberkulose, Lues und Aktinomykose hervorgerufen wird. Nicht so die praktische Medizin. Die Miliartuberkulose nimmt einen „akuten" Verlauf, während z. B. eine Sinusitis frontalis oder maxillaris „chronisch", d. h. lange oder immer andauern kann. Ebenso sind die Begriffe in der Zahnheilkunde. Die Pulpitis chronica hat mit einer Tuberkulose, Syphilis oder Aktinomykose nichts zu tun, sondern stellt lediglich ein mehr oder weniger lange andauerndes, stationäres Bild einer vorherigen akuten, serösen oder purulenten Pulpitis dar.

Was nun die Beschreibung von mikroskopischen Reproduktionen purulenter Formen anbetrifft, so ist es nicht angängig, tiefer liegende Herde als „Metastasen" zu bezeichnen. Das was wir in den Schnitten „Metastasen" nennen, ist in den meisten Fällen ein in die Tiefe gedrungener, eitriger Fortsatz, dessen Zusammenhang auf dem Schnitte mit dem obern Herde nicht sichtbar ist und nicht ein auf dem Blutweg in die Tiefe verschleppter neuer Herd.

Ist nun klinisch eine Untersuchung der normalen, der entzündeten und der purulenten Form möglich, so

kann auf dieser Grundlage ein vorläufiger Behandlungsplan gegeben werden. Die verletzte Pulpa kann mit Elfenbein zur Ausheilung und Reparation gebracht werden. Die entzündlichen Formen werden, wie die Arbeiten der letzten Zeit beweisen, ebenfalls mit Elfenbein behandelt. Bei purulenten Formen werden die Wurzelkanäle ausgeräumt, je nach dem Falle gründlich desinfiziert und mit einer Wurzelfüllung versehen.

Der hier gegebene Plan ist nicht als starre Forderung zu betrachten. Die Behandlung wird sich je nach den Forderungen des jeweiligen Falles richten.

Zur Diagnose legte ich den in Frage kommenden Zahn trocken, wenn nötig mittelst Automaton, reinigte die Kavität mittelst Exkavator und untersuchte den Zahn mittelst Donalson-Nadel auf makroskopische Eröffnung des Pulpakavums. Mittelst des Anamnese und den geläufigen pulpadiagnostischen Mitteln (nach „Rebel, Lehrbuch der konservierenden Zahnheilkunde", Seite 300 ff.) stellte ich dann die Diagnose als „normal", „entzündet", oder „purulent". Nach der Extraktion übersandte ich den Zahn in 10%iger Formalinlösung dem zahnärztlichen Institut der Universität Basel, wo die histologische Verarbeitung erfolgte. Bei der Zusammenstellung legte ich das Hauptgewicht nicht auf eine möglichst große Zahl von Untersuchungen, sondern auf peinliche Durchführung der Diagnose.

Dabei ergab sich folgendes Bild:

A. Normale Pulpa:

Die Diagnose „normal" habe ich in acht Fällen gestellt. Aber nur in einem Fall fand ich das Stadium, das einer wirklich normalen Pulpa entsprach (Präparat Nr. 49. In sechs Fällen (Präparat 16, 17, 18, 19, 20, 48) zeigte sich das Bild einer degenerierten Pulpa. Die verbleibenden, nicht zurückgebildeten Nervenstränge und Blutgefäße ergaben die gleiche Reaktion wie eine vollentwickelte, normale Pulpa. Nach bis jetzt vorliegenden Feststellungen kann angenommen werden, daß die Degeneration die physiologische Entwicklung der Pulpa ist (regressive Metamorphose nach Rebel, Seite 298). In einem Falle stellte ich die Diagnose „normal" (Präparat 38), während es sich um eine ausgesprochene seröse Form handelte (Pulpa acuta serosa partialis). Ich beging dabei den gleichen Fehler, den ich bei Greth bei der Diagnose der normalen Pulpa vorfand (siehe dort).

B. Entzündete Pulpa:

Die Diagnose „entzündet" wurde in 10 Fällen gestellt (Präparat 1, 8, 9, 15, 21, 23, 31, 32, 34, 39). In neun Fällen erwies sich die Diagnose als richtig, während Präparat 21 eine Fehldiagnose darstellt. Es handelte sich dabei um eine purulente Form (Pulpitis acuta purulenta partialis im Uebergang in eine chronica). Die kurzen Intermittenzen der Schmerzanfälle und die Empfindlichkeit auf „kalt" hatten zu dem Irrtum geführt.

C. Purulente Pulpa:

Die Diagnose einer „purulenten" Pulpa wurde in 23 Fällen gestellt. Sie erwiesen sich alle als richtig (Präparat 2, 3, 4, 5, 6, 7, 10, 11, 12, 13, 14, 26, 27, 28, 30, 35, 36, 40, 41, 43, 44, 45, 46).

Betrachten wir nun die Resultate von Greth in dieser neuen, vom praktischen Standpunkt aus gestellten Einteilung. Greth stellte die Diagnose

a) normal in 17 Fällen. Nur 19% erwiesen sich als richtig, 47% zeigten eine entzündliche Pulpaform und 6% waren purulent. Ueber die restlichen 28% fehlen die Angaben.

Greth beging dabei den Fehler, „Zähne, die keinerlei Beschwerden verursachten, jedoch eine ausgedehntere, wenn auch meistens flache Karies zeigten", zu den normalen Pulpaformen zu rechnen, ohne sich dabei zu überlegen, daß eine jede pathologische Veränderung des Dentins eine Einwirkung auf das Pulpagewebe nach sich ziehen müsse. Schon von diesem Standpunkt aus hätte er die 47% entzündlicher Pulpaformen von den normalen eliminieren sollen.

b) Entzündliche Pulpa in 184 Fällen. 74 erwiesen sich dabei als richtig, d. h. nur ca. 40%.

c) Purulente Pulpa in 381 Fällen. Hier wurde in 204 Fällen die Diagnose richtig gestellt, d. h. in ca. 54% der Fälle.

Vergleicht man die unter b und c angegebenen Resultate mit denjenigen von a, so stellen wir fest, daß prozentual mehr richtige Diagnosen gestellt wurden, daß ihre Zahl jedoch noch stark zu wünschen übrig läßt. Hier muß der Fehler wohl in der von Greth zu stark forcierten Detaillierung gesucht werden, die eine klare Uebersicht verhinderte.

Schlußfolgerung:

Wenn auch zugegeben werden muß, daß die Anzahl der von mir untersuchten Fälle eine absolute und sichere Schlußfolgerung nicht zulassen, so kann doch gesagt werden, daß eine der praktischen Anforderungen des Zahnarztes genügend sichere Diagnose der Pulpitisform möglich ist.

Verzeichnis der mikroskopischen Aufnahmen:

Präparat Nr. 2, Purulente Pulpa
Präparat Nr. 10, Purulente Pulpa
Präparat Nr. 11, Purulente Pulpa
Präparat Nr. 12, Purulente Pulpa
Präparat Nr. 13, Purulente Pulpa
Präparat Nr. 14, Purulente Pulpa
Präparat Nr. 16, Normale Pulpa
Präparat Nr. 18, Normale Pulpa
Präparat Nr. 27, Purulente Pulpa
Präparat Nr. 28, Purulente Pulpa
Präparat Nr. 30, Purulente Pulpa
Präparat Nr. 35, Purulente Pulpa
Präparat Nr. 38, Entzündete Pulpa
Präparat Nr. 39, Entzündete Pulpa
Präparat Nr. 46, Purulente Pulpa
Präparat Nr. 48, Normale Pulpa
Präparat Nr. 49, Normale Pulpa

Zusammenfassung:

Normales Pulpagewebe zeigen die Aufnahmen Nr. 16, 18, 48, 49.

Entzündetes Pulpagewebe Nr. 38, 39.

Purulentes Pulpagewebe Nr. 2, 10, 11, 12, 13, 14, 27, 28, 30, 35, 46.

Präparat Nr. 16. **Normale Pulpa**

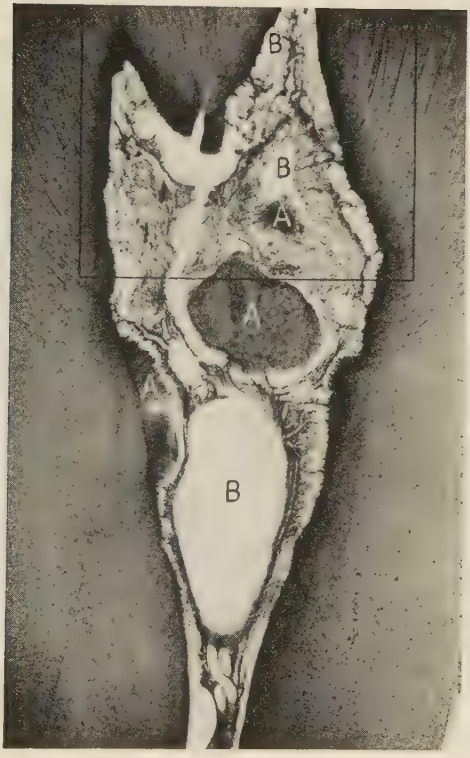

A Dentikel

B Vakuolen

Eingezeichnet der Vergrößerungsausschnitt der nächsten Abbildung. Gleiche Bezeichnung

Auflockerung des ganzen Pulpagewebes, stärkste Um- und Rückbildung

Ausschnitt aus Präparat Nr. 16

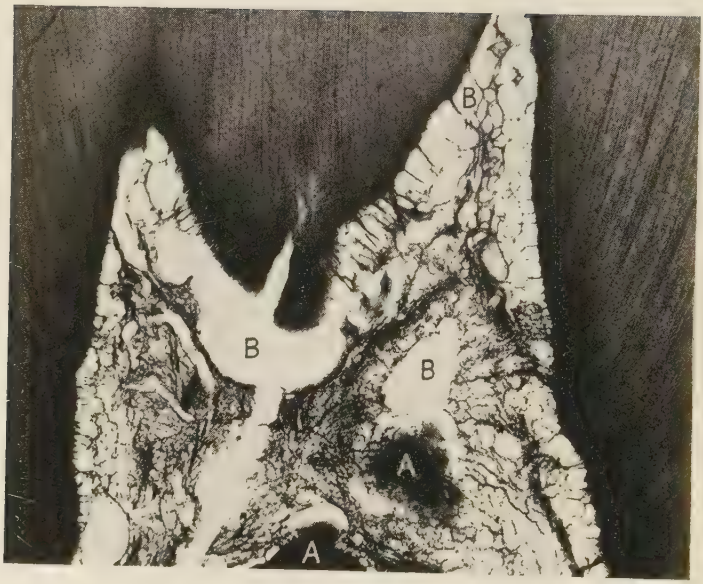

Bezeichnung wie Präparat 16

Präparat Nr. 18. **Normale Pulpa**

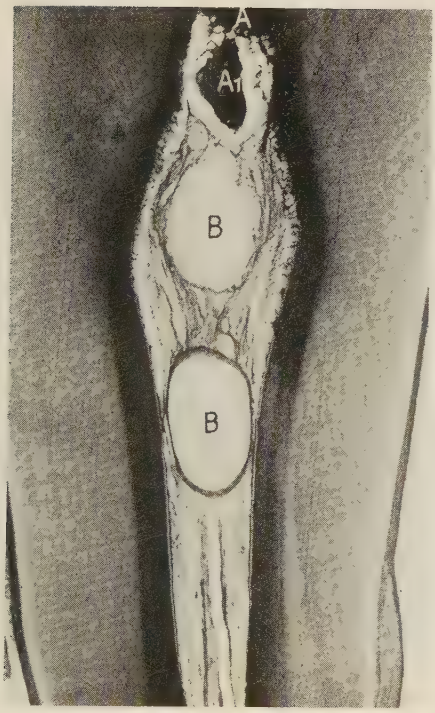

A Verschluß des Pulpahorns durch sec. Dentin
A_1 Dentikel
B Vakuolen

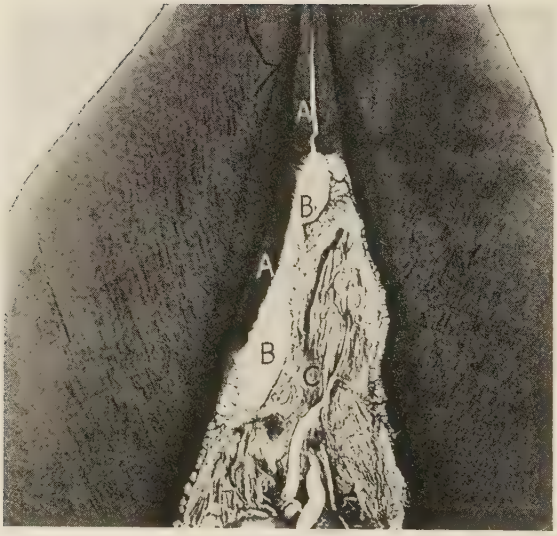

A sec. Dentin
B Vakuolen
C Atrophierende Pulpa

Präparat Nr. 49/I. **Normale Pulpa**

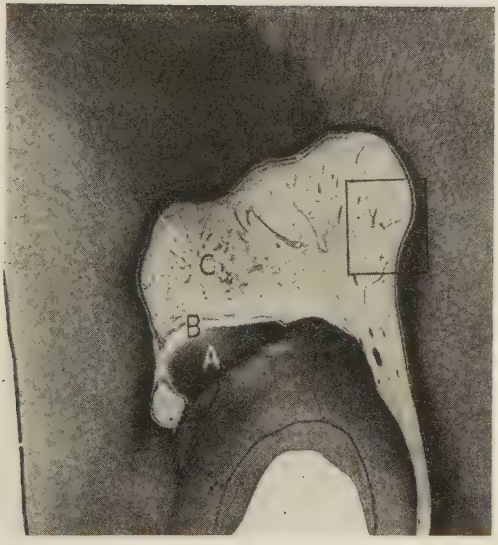

A sec. Dentin
B durch Schrumpfung entstandene Spalte
C Pulpagewebe
Eingezeichnet der Ausschnitt der Vergrößerung 49/2

Ausschnitt aus Präparat Nr. 49/II

A Odontoblasten
B Prädentin
C Dentin
D Pulpagewebe
E Blutgefäß (Arterie ?)
F Blutgefäß (Vene ?)

Ausschnitt aus Präparat Nr. 49/III

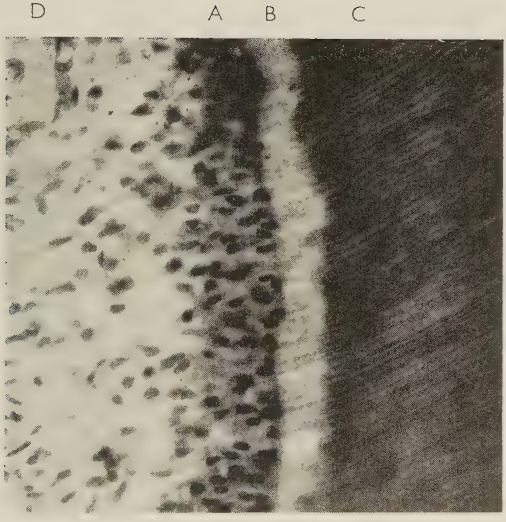

Vergrößerung von Aufnahme 49/II. Dieselben Bezeichnungen.

Infolge approximaler Karies starke seröse Infiltration (A) und Hyperämie

Ausschnitt aus Präparat Nr. 38/II

Ausschnitt aus Aufnahme 38/I
A seröse Infiltration
B Resorption der Odontoblasten

Präparat Nr. 39. **Entzündete Pulpa**

A Hyperämische Blutgefäße
B Riß der Präparation

Das ganze Gewebe ist leicht serös infiltriert, Odontoblasten zum größern Teil aufgelöst

Ausschnitt aus Präparat Nr. 39. **Entzündete Pulpa**

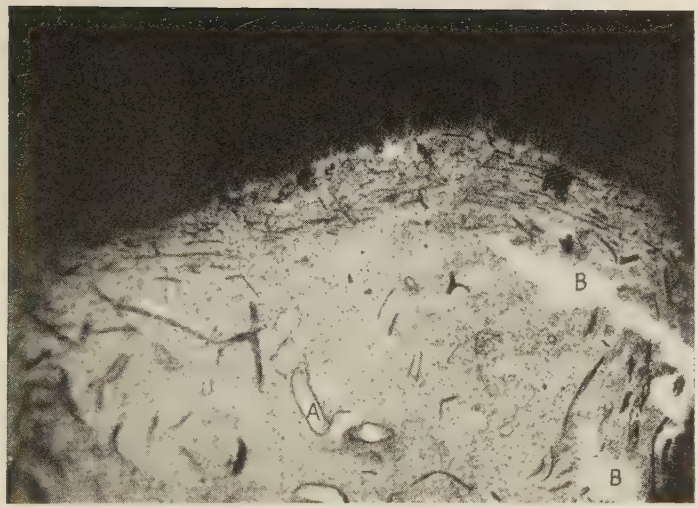

Dieselben Bezeichnungen wie 39/I

Ausschnitt aus Präparat Nr. 39. **Entzündete Pulpa**



Dieselben Bezeichnungen wie 39/I

Präparat Nr. 2/I. **Purulente Pulpa**

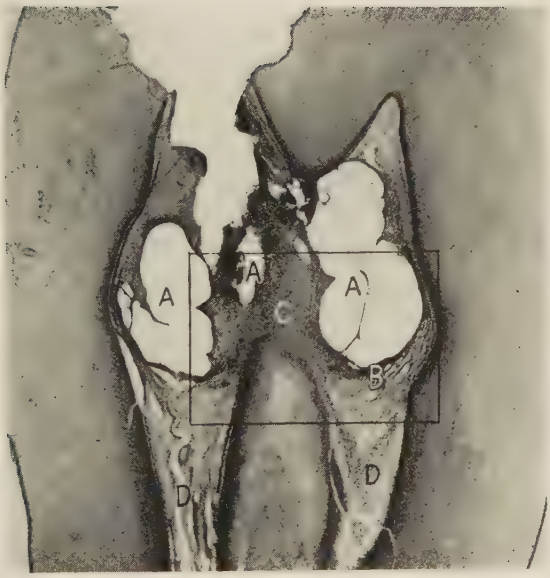

A abgekapselte Abszesse
B Abszeßmembran
C putrides Pulpagewebe
D atrophierende Pulpa

Ausschnitt aus Präparat Nr. 2/II

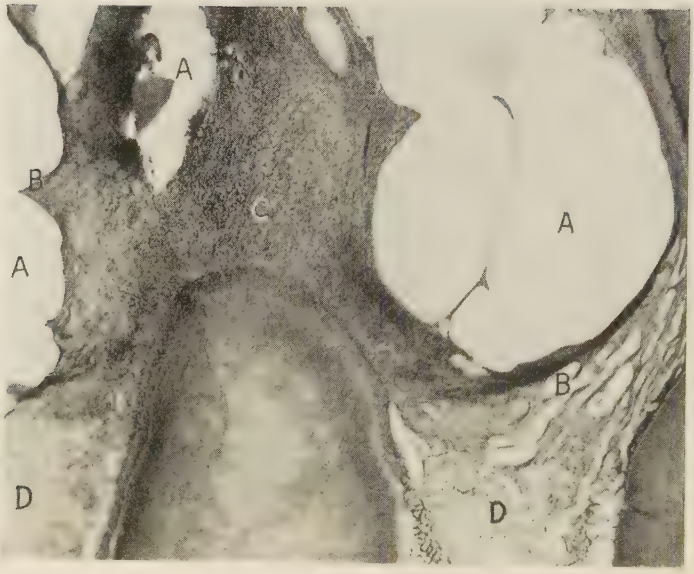

Ausschnitt aus 2/I. Dieselben Bezeichnungen

Präparat Nr. 10. **Purulente Pulpa**



A infizierte Dentinkanälchen
B kleiner Abszeß
C sec. Dentin
D infizierte hyperämische Pulpa
E Dentikel
F normale atrophierende Pulpa

Präparat Nr. 11. **Purulente Pulpa**

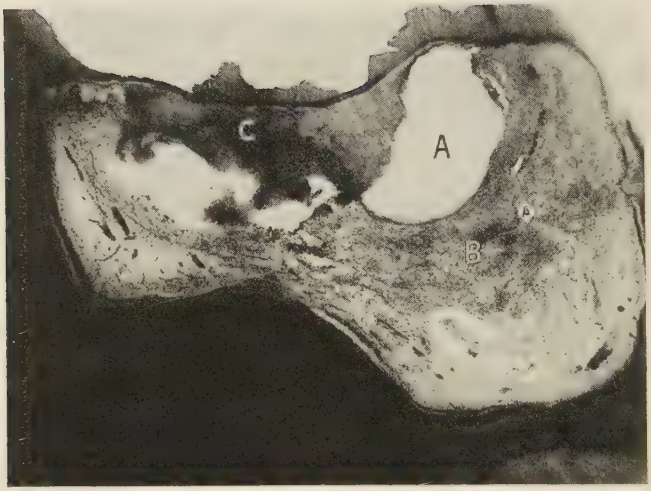

A Abszeß mit sich bildender Membran
B stark infiltrierte hyperämische Pulpa
C putrides Gewebe

Präparat Nr. 13. **Purulente Pulpa**

Beispiel einer abgekapselten putriden Form



Bild einer totalen purulenten Form

A Abszesse, teilweise abgekapselt
B putrider Teil
C Odontoblasten, die nur noch stellenweise erhalten sind

Präparat Nr. 14/I. **Purulente Pulpa**

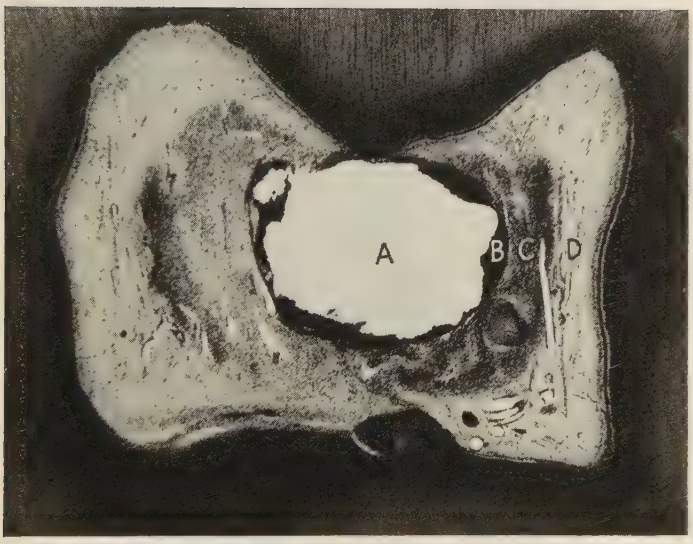

Putride Pulpa bei approximaler Karies

A Abszeß
B im Schnitt verbliebene putride Masse
C stark infiltriertes Pulpagewebe
D leicht infiltriertes hyperämisches Pulpagewebe

Ausschnitt aus Präparat Nr. 14/II

Ausschnitt aus 14/I

B putride Masse
C infiziertes Pulpagewebe
D erweiterte Blutgefäße

Präparat Nr. 27. **Purulente Pulpa**

A Vakuolen
B putride Pulpa
C sec. Dentin

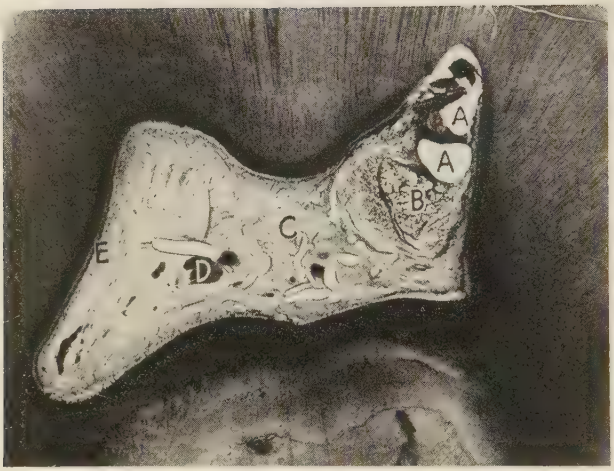

A Abszesse, teilweise mit Membran
B infiltriertes atrophisches Gewebe
C hyperämische Pulpa
D Dentikel
E Odontoblasten

Präparat Nr. 30/I. **Purulente Pulpa**

A Abszeß
B infiltriertes Gewebe
C hyperämische Pulpa
D sec. Dentin

Ausschnitt aus Präparat Nr. 30/I

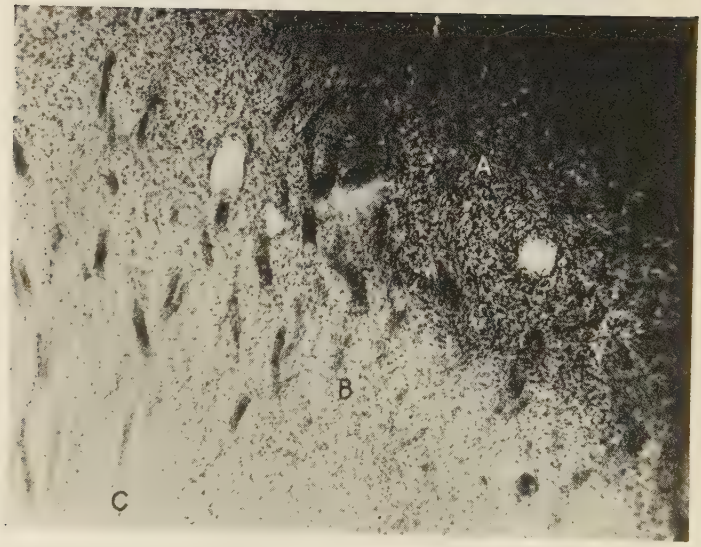

Ausschnitt aus 30/I. Dieselben Bezeichnungen

Ausschnitt aus Präparat Nr. 30/II

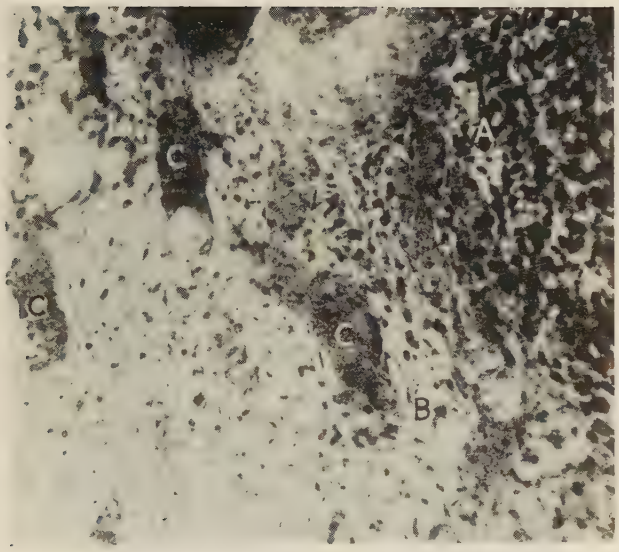

Ausschnitt aus 30/II

A Abszeß
B infiltriertes Gewebe
C erweiterte Blutgefäße

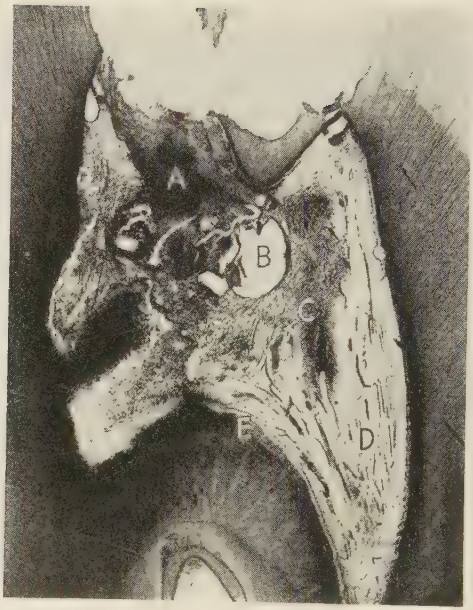

A putride Masse
B abgekapselter Abszeß
C infiltriertes Gewebe
D hyperämisches Gewebe
E sec. Dentin

Präparat Nr. 46/I. **Purulente Pulpa**

A Abszeß
B infiltriertes Gewebe

Ausschnitt aus 46/I

A Abszeß
B infiltriertes Gewebe
C erweiterte Blutgefäße

Curriculum vitae

Ich, Hugo Rogger, wurde am 12. Februar 1909 in Davos (Graubünden) als Sohn des Josef und der Hedwig, geb. Ott, geboren.

In Davos besuchte ich auch die Primarschule. Die ersten vier Gymnasialklassen absolvierte ich in Disentis (Graubünden), die fünfte, bis und mit achter Klasse, in Fribourg, wo ich am 26. Juli 1930 die eidgenössische Maturitätsprüfung bestand. Das erste propädeutische Examen bestand ich in Fribourg, das zweite in Genf. Ebenfalls in Genf absolvierte ich am 7. Juli 1934 das zahnärztliche Staatsexamen.

Im Mai 1938 immatrikulierte ich mich an der Universität Basel zum Besuch der Vorlesungen, Laboratorien und Kliniken, die zur Erlangung der Doktorwürde vorgeschrieben sind.

Ludiano (Tessin), den 15. Februar 1941.